

Kasus 2:

Kvinne 58 år

Undersøking skulder:

Traume/ spontan debut, tid: Fall på skuldera for 5 dg sidan med sterke smerter i overarmen

Smertelokalisasjon: C5

Smerter i ro eller i aktivitet: Begge deler, men mest smerter i aktivitet og etter aktivitet

Kan du ligga på skuldra om natta? Nei

Gradering

+ = mildt ubehag

++ = moderate smerter

+++ = sterke smerter

Undersøking:

1. Aktiv elevasjon: ++

2. Passiv elevasjon: Neg

3. Aktiv Painful arc: ++

4. Passiv Glenohumeralledd: ++

5. Passiv lateral rotasjon: Neg

6. Passiv medial rotasjon: ++

Isometrisk styrke:

7. Abduksjon: +++

8. Adduksjon: Neg

9. Medial rotasjon: Neg

10. Lateral rotasjon: +++

11. Fleksjon i alboge: Neg

12. Ekstensjon i alboge: Neg

Palpasjon: Supra ++

ULTRALYDSCANNING – SKULDER

Biceps lange hovud: Ingen væske kring biceps, Haldepunkt for ruptur i sena med auka diameter i tverrsnitt

Subscapularis: Normal framstilling av subscapularis, ingen haldepunkt for ruptur.

Rotatorcuff høgde: Nedsatt fylde og ekogenitet av senebuk for supraspinatus

Supraspinatus: Haldepunkt for ruptur i lengde og tverrsnitt med hypoekoisk felt i midtre del i både tverr og lengdesnitt, ingen doppler

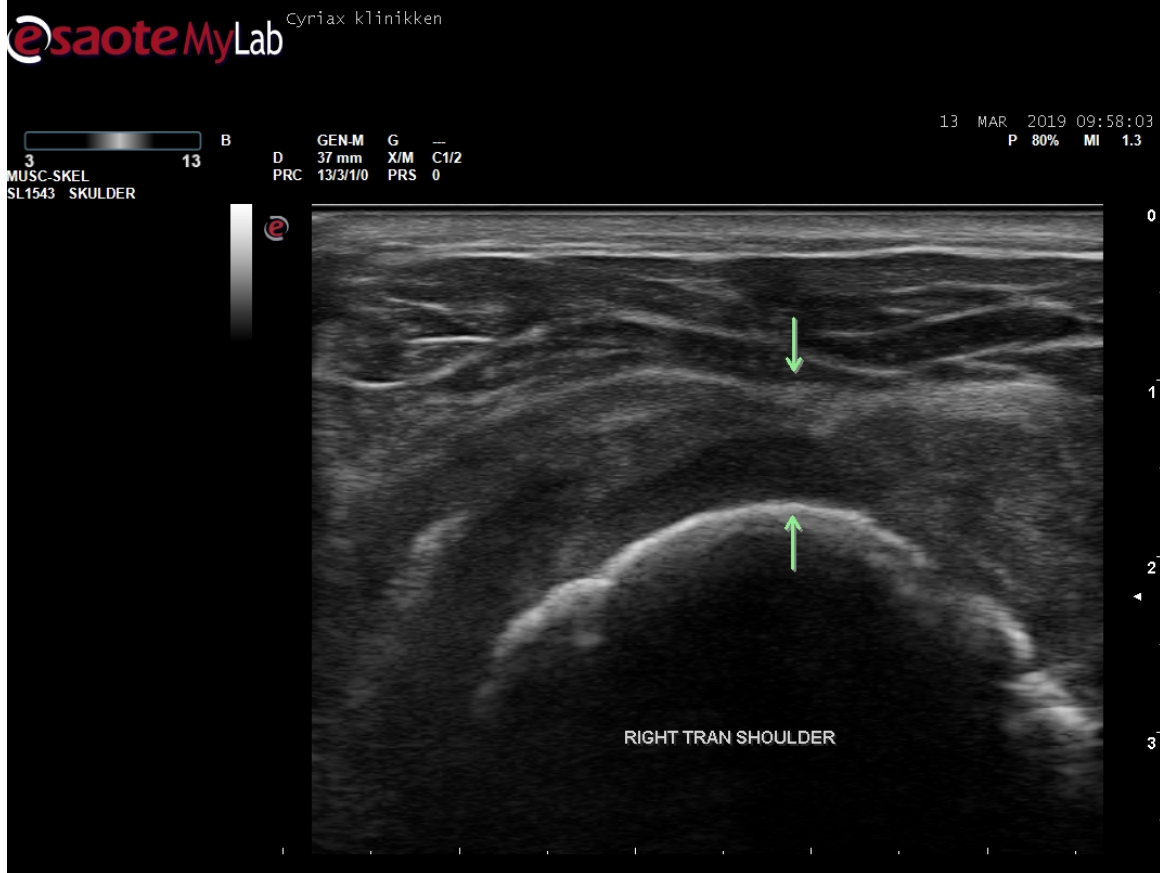
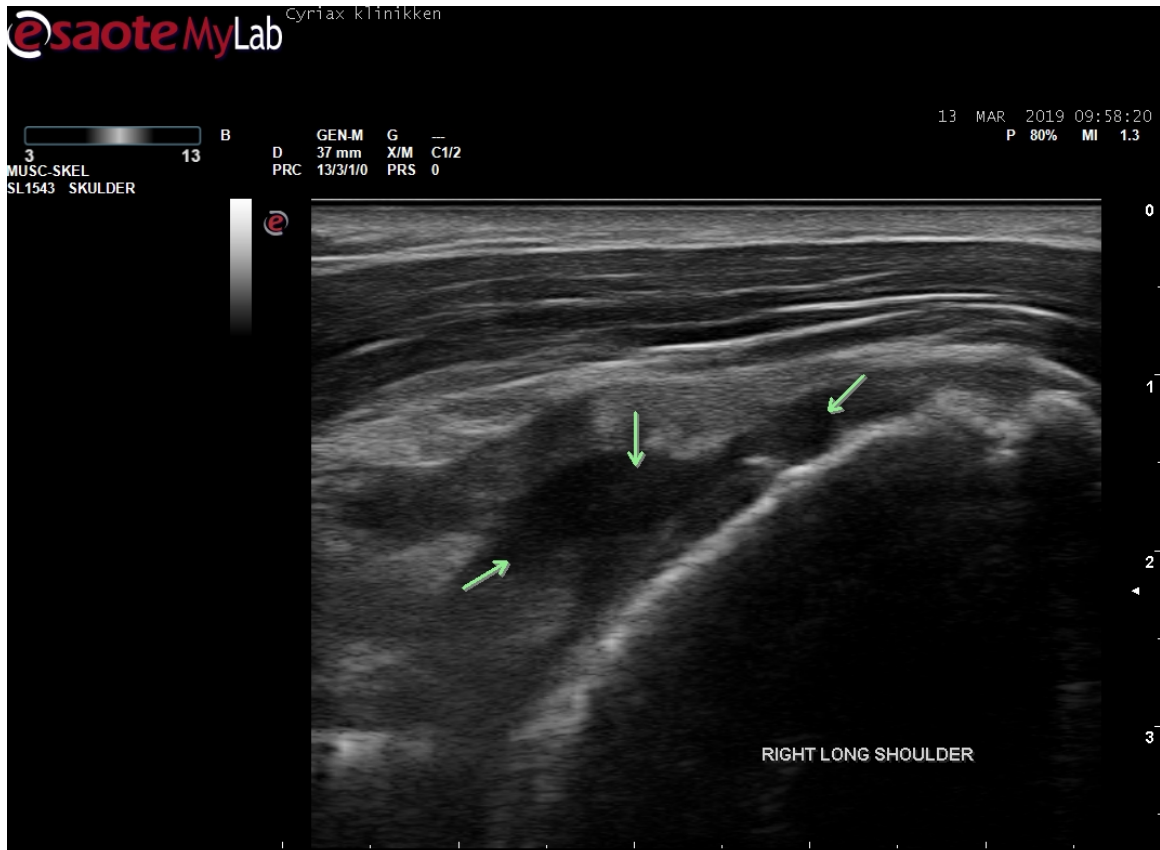Subdeltoid/akromiell bursa: Teikn til effusjon i bursa og mogleg kommunikasjon med hypoekoisk felt i midtre del av supraspinatus ved trykk med proben mot huda.

Subakromiell impingement test: Positiv med nedsatt plass til supraspinatus ved aktiv abduksjon dynamisk testa.

Infraspinatus/ teres minor: Normal fylde og ingen teikn til ruptur.

Diagnose: Partiell ruptur supraspinatus + Subakromiell Bursitt

Skal trene på eiga hand eksentrisk trening med strikk. Vurdere PRP seinare ved manglande framgang innan 3 mnd.



3 13 B
MUSC-SKEL
SL1543 SKULDER

GEN.M G —
D 37 mm X/M C1/2
PRC 13/3/1/0 PRS 0

13 MAR 2019 09:56:43
P 80% MI 1.3

