

Kasus 7:

Undersøking Hofte høyre side med lyskesmerter:

Anamnese:

16 år gammel gutt, Håndballkeeper, trener ca 8 treningar i veka

Hogg smerter: Neg

Aktivitetsrelatert: Klager over smerter i aktivitet, betre offseason

Verre ved:

Ved trening, maks utslag i hoftene

Har ikkje vore på MR eller røntgen

Preliminær undersøking:

Lumbal aktive testar: Neg

SLR: Neg

SI – ledd: Neg

Gradering

+ = mildt ubehag

++ = moderate smerter

+++ = sterke smerter

Hofteledd:

Passive testar:

Fleksjon: +++

Medial rotasjon: +++

Lateral rotasjon: Neg

Abduksjon: +++ nedsatt ROM

Adduksjon: Neg

Isometriske testar:

Fleksjon: Neg

Ekstensjon: Neg

Abduksjon: Neg

Adduksjon: +++, må repeterast over tid for å få fram smertebilett

Passive testar:

Ekstensjon: Neg

Bilateral medial rotasjon: ++

Isometriske testar:

Kne fleksjon: Neg

Kne ekstensjon: Neg

Palpasjon: Smertyer inn mot festet adduktor longus høyre side

Testing mage: neg

ULTRALYDSCANNING – HOFTE

Anteriort snitt: Caput femoris framstilt med jamn konveks kurvatur og normal bruskeflate. Kanskje litt teikn til CAM-deformitet. Labrum er normal. Normal kapseltjukkelse. Ingen hydroks i anteriore recess. Psoas-sene og bursa er normal. Rectus femoris, sartorius og tensor fascia lata framstillast normale.

Medialt snitt: Litt endringar ved utspring for adduktorar serleg adduktor Longus med hypoekoisk felt ved tenoperiost høgre side, betre motsatt side. ingen doppler.

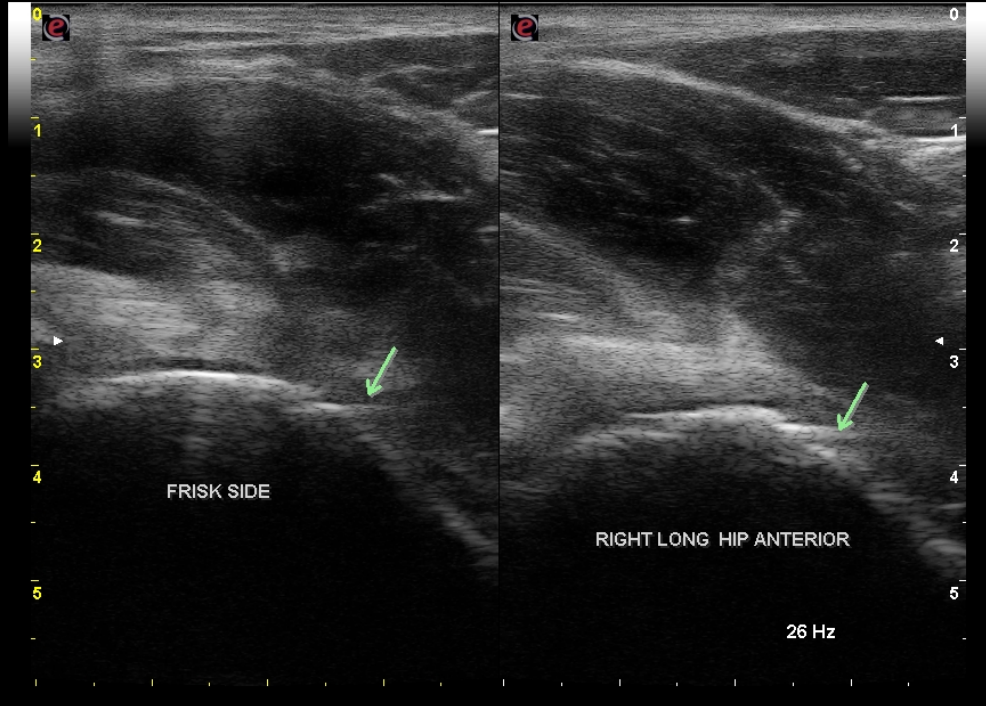
Lateralt snitt: Ingen effusjon i bursa trochanterica. Normale forhold ved minimus/medius-feste.

Diagnose: Adduktor Longus tenoperiost tendinopati med partiell ruptur utan doppler aktivitet

Behandling: Stabilitetstrening, styrketrening og mindre kamptrening. Kan vurderer trykkbølge og evt PRP dersom behov seinare

3 13 B
MUSC-SKEL
SL1543 HOFTE

RES-H G
D 59 mm X/M C1/-
PRC 12/1/2/1 PRS 2



3 13 B
MUSC-SKEL
SL1543 HOFTE

RES-H G
D 59 mm X/M C1/-
PRC 12/1/2/1 PRS 2

